

Janas-Naze Anna, Chiżyński Adam, Szczepkowska Aleksandra, Osica Piotr. Torbiel ślinianki podjęzykowej u 71 letniej pacjentki = Sublingual ranula in a 71-year-old patient. Journal of Education, Health and Sport. 2016;6(1):11-16. eISSN 2391-8306. DOI <http://dx.doi.org/10.5281/zenodo.44384>
<http://ojs.ukw.edu.pl/index.php/johs/article/view/44384>
<http://pbn.nauka.gov.pl/works/688620>
Formerly Journal of Health Sciences. ISSN 1429-9623 / 2300-665X. Archives 2011–2014
<http://journal.rsw.edu.pl/index.php/JHS/issue/archive>

The journal has had 7 points in Ministry of Science and Higher Education parametric evaluation. Part B item 755 (23.12.2015). 755 Journal of Education, Health and Sport (null) 2391-8306 7

© The Author (s) 2016;

This article is published with open access at Licensee Open Journal Systems of Kazimierz Wielki University in Bydgoszcz, Poland and Radom University in Radom, Poland
Open Access. This article is distributed under the terms of the Creative Commons Attribution Noncommercial License which permits any noncommercial use, distribution, and reproduction in any medium, provided the original author(s) and source are credited. This is an open access article licensed under the terms of the Creative Commons Attribution Non Commercial License (http://creativecommons.org/licenses/by-nc/3.0/) which permits unrestricted, non commercial use, distribution and reproduction in any medium, provided the work is properly cited.
This is an open access article licensed under the terms of the Creative Commons Attribution Non Commercial License (http://creativecommons.org/licenses/by-nc/3.0/) which permits unrestricted, non commercial use, distribution and reproduction in any medium, provided the work is properly cited.
The authors declare that there is no conflict of interests regarding the publication of this paper.
Received: 21.12.2015. Revised 25.12.2015. Accepted: 05.01.2016.

Torbiel ślinianki podjęzykowej u 71 letniej pacjentki Sublingual ranula in a 71-year-old patient

Anna Janas-Naze, Adam Chiżyński, Aleksandra Szczepkowska, Piotr Osica

**Zakład Chirurgii Stomatologicznej UM w Łodzi
Kierownik: dr hab. n. med. prof. nadzw. Anna Janas-Naze**

Adres do korespondencji:

**Piotr Osica
Zakład Chirurgii Stomatologicznej UM w Łodzi
92-213 Łódź, ul. Pomorska 251
e-mail: pioosica@interia.pl
tel. 42 675 75 71**

Praca finansowana przez Uniwersytet Medyczny w Łodzi w ramach działalności statutowej nr 503/2-163-01/503-21-001.

Streszczenie

W artykule opisano przypadek występowania, diagnostykę i leczenie torbieli ślinianki podjęzykowej u 71- letniej pacjentki.

Hasła indeksowe: torbiel ślinianki podjęzykowej, ranula, leczenie chirurgiczne

Summary

The article describes a case of sublingual ranula, methods of diagnostic and treatment.

Key words: sublingual ranula, ranula, surgical treatment.

Termin torbiel ślinianki podjęzykowej, nazywanej także ranułą, jest często nieprawidłowo używany do określania różnych torbielowatych struktur w obrębie głowy i szyi. Klasyczne ranule to torbiele gruczołów ślinowych, najczęściej podjęzykowych.

Pochodzenie torbieli podjęzykowej było nieznane aż do końca XIX wieku, kiedy to Suzanne [1] i von Hippel [2] wskazali na śliniankę podjęzykową i polecali wycięcie torbieli razem ze ślinianką. Tak naprawdę istota ranuli została odkryta dopiero w 1956 roku, kiedy to Bhaskar [3] i współpracownicy wykonali badania histopatologiczne i eksperymentalne, których wyniki określiły jej przyczynę jako wynaczynienie z uszkodzonego przewodu wyprowadzającego. Stwierdzili także, że nie jest ona wyścielona nabłonkiem.

Występuje pod postacią owalnego lub kulistego tworu umiejscowionego w okolicy podjęzykowej. Najczęściej jest niebolesna, chełbocząca, o niebieskawym zabarwieniu. Torbiel zawiera początkowo ślinę, potem substancję śluzową i wymaga różnicowania z torbielą branchiogeną (*cystis branchiogenes*), tłuszczakiem (lipoma) i naczyniakiem limfatycznym (lyphangiosarcoma).

Występowanie torbieli ślinianki podjęzykowej jest rzadkie, nieco częściej jednak pojawia się u kobiet niż u mężczyzn (stosunek 1,3:1) [4, 5]. Opisywana zmiana dotyczy najczęściej pacjentów w drugiej i trzeciej dekadzie życia.

Często zdarza się, że pacjent zgłasza zaburzenia połykania, obrzęk okolicy podjęzykowej z wypchnięciem języka ku górze, a w przypadku większych zmian, również utrudnienia w mowie.

W przedmiotowym przypadku w okolicy podjęzykowej widoczne było różowo-niebieskie uwypuklenie kształtu owalnego, z przeświecającym pod ścieńczalą błoną śluzową nagromadzonym śluzem. Niekiedy torbiel opróżnia się samoistnie na skutek pęknięcia, jednak po kilku dniach "wypełnia się" ponownie, co miało miejsce już dwukrotnie u naszej pacjentki.

W większości opisywanych przypadków leczenie polega na usunięciu torbieli wraz ze ślinianką podjęzykową, ze względu na ryzyko nawrotu, najczęściej poprzez cięcie w dnie jamy ustnej. Podjęto próby opracowania metody nieradykalnej, bez konieczności wycięcia całego gruczołu. Przykładem może być marsupializacja ściany torbieli polegająca na wycięciu okienka w torbieli z obszyciem brzegów rany lub wypełnieniem jej światła za pomocą setonu. Wycięcie przedniej ściany torbieli (marsupialisatio) wykonuje się w przypadku zrostów torebki torbieli z otoczeniem, które utrudniają jej wyłuszczenie.

Odsetek nawrotów zależy od użytej techniki operacyjnej: marsupializacja – 66,67%, wycięcie zmiany – 57,69%, wycięcie zmiany wraz z gruczołem podjęzykowym – 1,2% nawrotów [5]. W związku z nawrotami wielu autorów zaleca metody radykalne, polegające na usunięciu całej torbieli, a niekiedy również całego gruczołu ślinowego [6, 7, 8, 9].

Chcąc podjąć próbę uratowania ślinianki przy jednoczesnej małej inwazyjności zabiegu, można zastosować laser CO₂ pozwalający na precyzyjne wyłuszczenie torebki

torbieli i stworzeniu drogi dla odpływu śliny. Przy prawidłowo wykonanym zabiegu nie dochodzi do ponownego zamknięcia przewodu.

Opis przypadku:

71- letnia pacjentka w stanie ogólnym dobrym, została skierowana do Zakładu Chirurgii Stomatologicznej Uniwersytetu Medycznego w Łodzi z podejrzeniem naczyniaka krwionośnego (haemangioma).

Badaniem klinicznym nie stwierdzono nacieku zapalnego. Błona śluzowa jamy ustnej była gładka, lśniąca, różowa z chełboczącym tworem o owalnym kształcie zlokalizowanym w dnie jamy ustnej, pod językiem. Zmiana utrudniała pacjentce mowę, a także upośledzała funkcje żucia (ryc. 1).

Wywiad i badanie kliniczne pozwoliło na postawienie właściwej diagnozy - torbiel ślinianki podjęzykowej. Po przedstawieniu planu leczenia chirurgicznego, polegającego na wycięciu zmiany laserem CO₂ i uzyskaniu pisemnej zgody, przystąpiono do wykonania zabiegu.

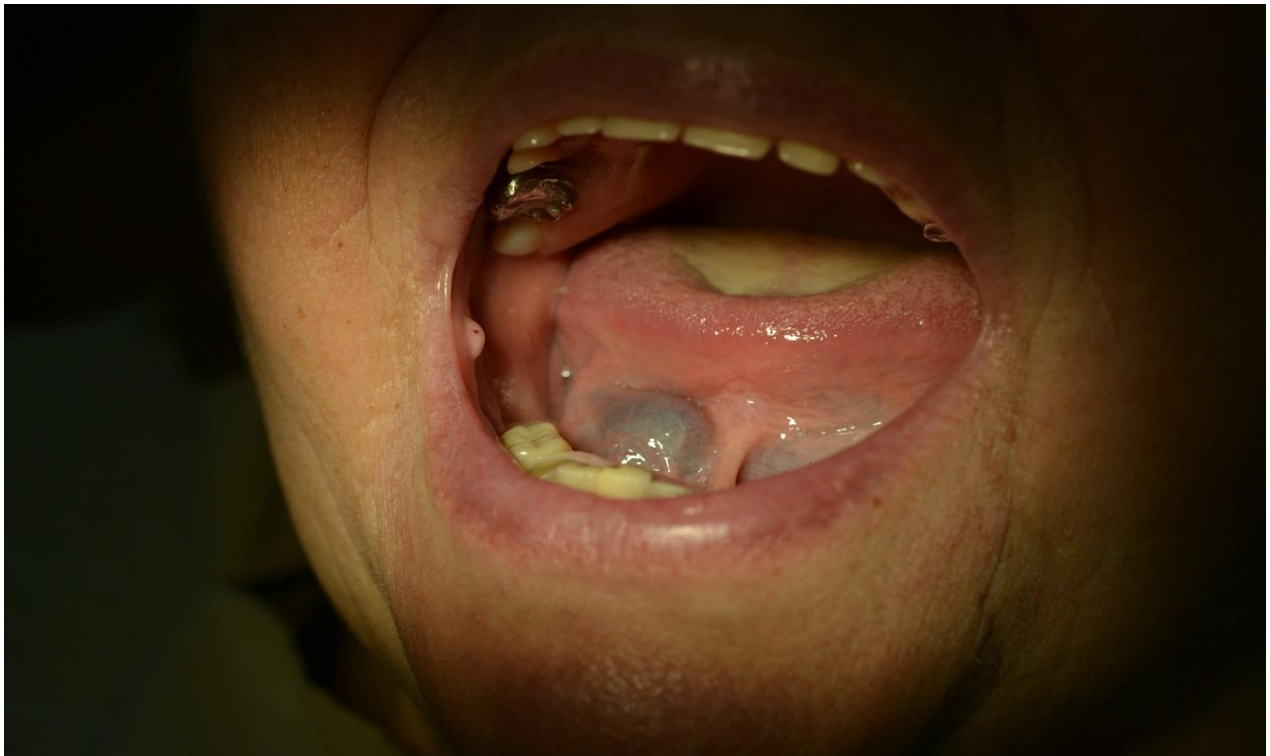W znieczuleniu miejscowym 2% lignokainą z noradrenaliną zogniskowaną wiązką lasera nacięto błonę śluzową i wyłuszczone zmiany w całości wraz z mieszkami (ryc. 2 i 3). Zabieg odbył się praktycznie bezkrwawo, ranę pooperacyjną zamknięto przy pomocy wiązki rozogniskowanej lasera, dzięki czemu nie było konieczności zaopatrywania jej szwami. Pobrany materiał przekazano do Zakładu Patomorfologii Stomatologicznej Uniwersytetu Medycznego w Łodzi celem weryfikacji. Badanie histopatologiczne potwierdziło wstępne rozpoznanie. Kontrola po 10 dniach wykazała wygojenie rany przez ziarninowanie, a gojenie przebiegło bez powikłań (ryc. 4). Kontrola po miesiącu, pół roku i roku od wykonania zabiegu nie wykazała nawrotu.

W omawianym przypadku torbieli ślinianki podjęzykowej użyto lasera CO₂, który ze względu na swoje właściwości jest stosowany do zabiegów wymagających dużej precyzji cięcia. Dodatkowo należy zaznaczyć, że zabiegi z użyciem lasera odbywają się bez kontaktu z operowaną tkanką i bardzo rzadko obserwuje się powikłania w postaci stanu zapalnego, bólu czy obrzęku, co związane jest z wytworzeniem wysokich temperatur w miejscu napromieniowania. Natychmiastowa hemostaza naczyń krwionośnych i limfatycznych, która czyni zabieg bezkrwawym, pozwala na minimalną inwazyjność, a jałowość ran pooperacyjnych, uzyskaną wysoką temperaturą w miejscu działania światła lasera, co zapewnia bezinfekcyjny przebieg gojenia. Podsumowując zastosowanie lasera CO₂ w

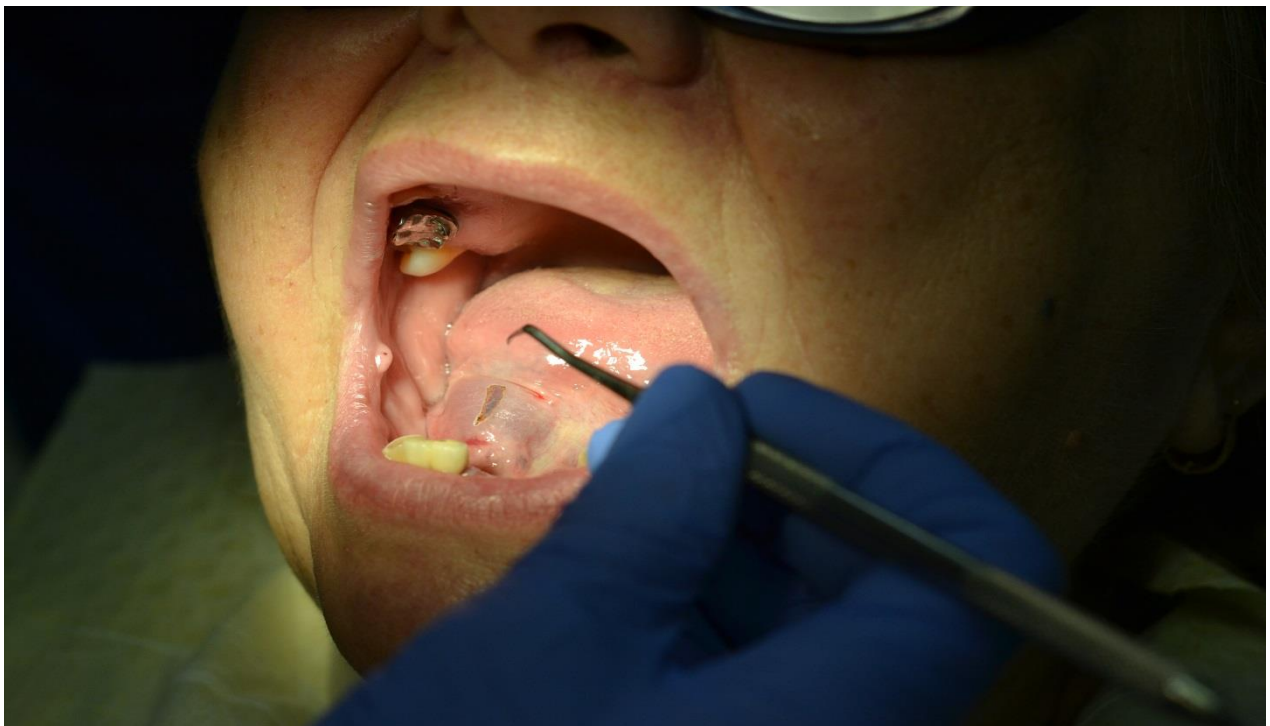
przypadku torbieli ślinianek podjęzykowych należy jeszcze raz podkreślić, że technika laserowa jest wyjątkowo skuteczną metodą operacyjną, która daje korzystne wyniki terapeutyczne i jest wysoce akceptowana przez pacjentów ze względu na czas trwania zabiegu, minimalną inwazyjność i bezproblemowe gojenie.

Piśmiennictwo:

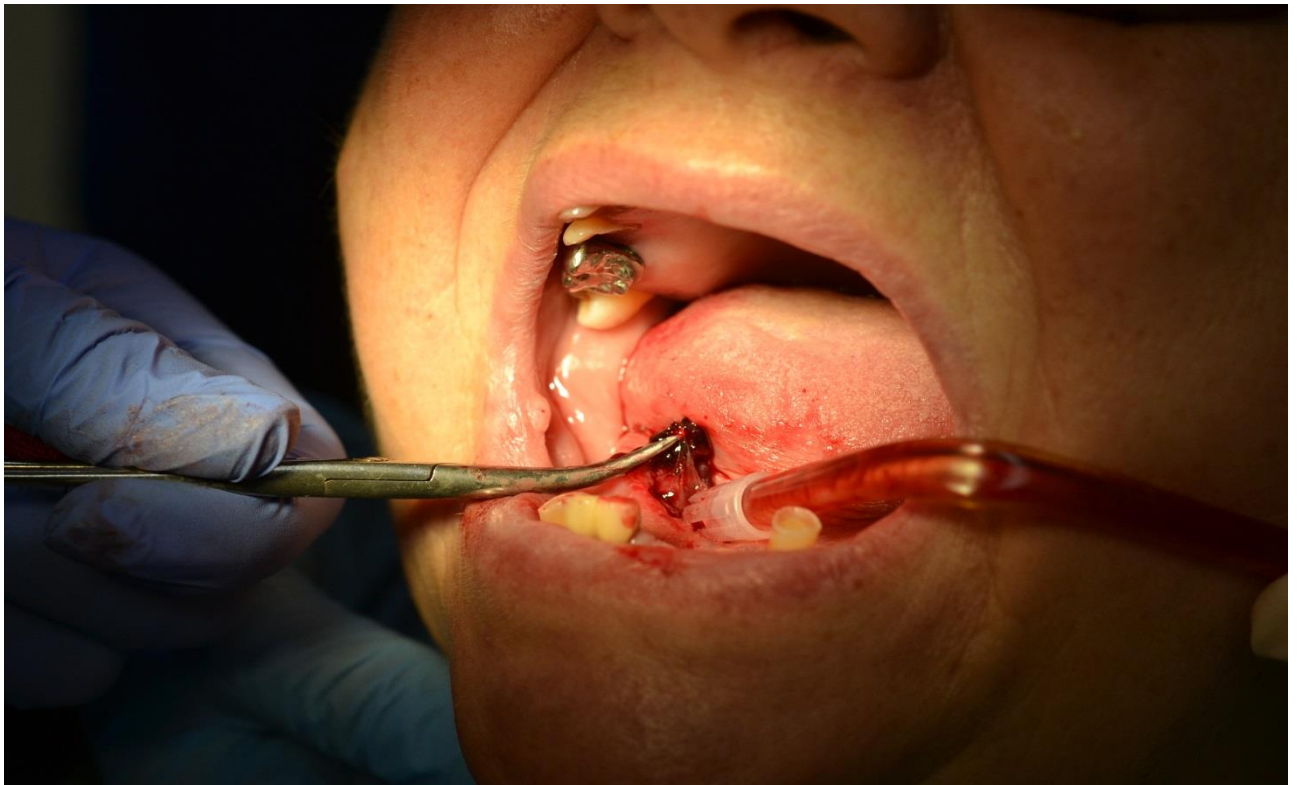1. Suzanne G. Recherches anatomiques sur le plancher de la bouche, avec etudes anatomique et pathogenique sur la grenouillette commune ou sublinguale. Archives de Physiologie Normale et Pathologique (III wydanie) 1887,10, 141–197, 374–408, Tablica 8 i 9.
2. von Hippel R. Ueber Bau und Wesen der Ranula. Archiv fuer klinische Chirurgie 1897, 55, 164–193, Tablica 3.
3. Bhaskar SN, Bolden TE, Weinmann JP. Pathogenesis of mucocoeles. J Dent Res. 1956, 35, 863–874.
4. Suresh BV, Vora SK. Huge Plunging Ranula. J Maxillofac Oral Surg. 2012, 11(4), 487-90.
5. Chidzonga MM, Mahomva L. Ranula: experience with 83 cases in Zimbabwe. J Oral Maxillofac Surg. 2007, 65(1), 79–82.
6. Zhao Y. F., Jia Y. L., Chen X. M., Zhang W. F.: Clinical review of 580 ranulas. J. Oral Maxillofac. Surg. 2004, 98, 281–287.
7. Sorribes M. M., Jensen R. K., Charabi S., Balle V. H.: Oral ranula. A follow-up study. Ugeskr Laeger. 1999, 161, 1108–1111.
8. Ichimura K., Ohta Y., Tayama N.: Surgical management of the plunging ranula: a review of 7 cases. J. Laryngol. Otol. 1996, 110, 554–556.
9. Yoshimura Y., Obara S., Kondoh T., Naitoh S.: A comparison of three methods used for treatment of ranula. J. Oral Maxillofac. Surg. 1995, 53, 280–282.



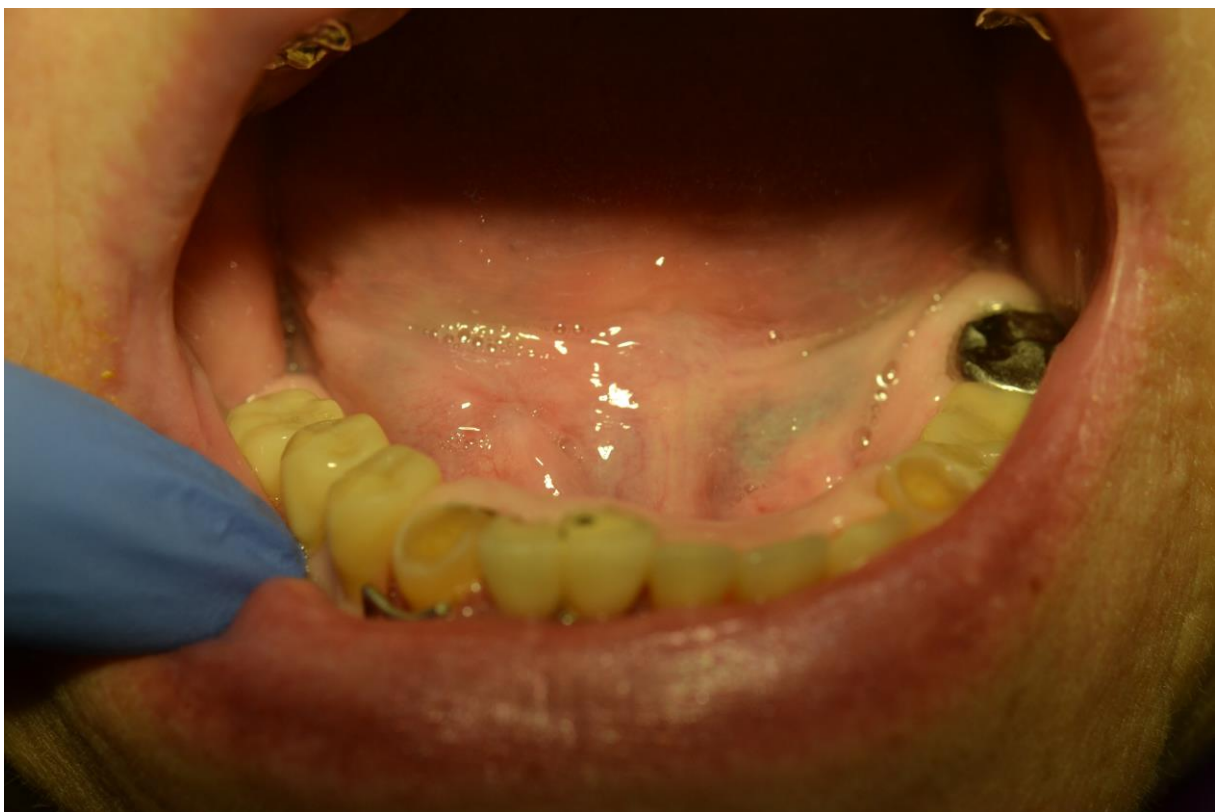Ryc. 1. Obraz kliniczny torbieli ślinianki podjęzykowej.



Ryc. 2. Nacięcie błony śluzowej.



Ryc. 3. Wyluszczenie torbieli.



Ryc. 4. Wizyta kontrolna po 10 dniach.